



## SINDROM ASPIRACIJE MEKONIJUMA

*Biljana Pejović*

### DEFINICIJA

Respiratorni distres uzrokovan prisustvom mekonijuma u plućima novorođenčeta, uz karakterističan rendgenski nalaz uobičajeno se označava kao sindrom aspiracije mekonijuma (MAS).

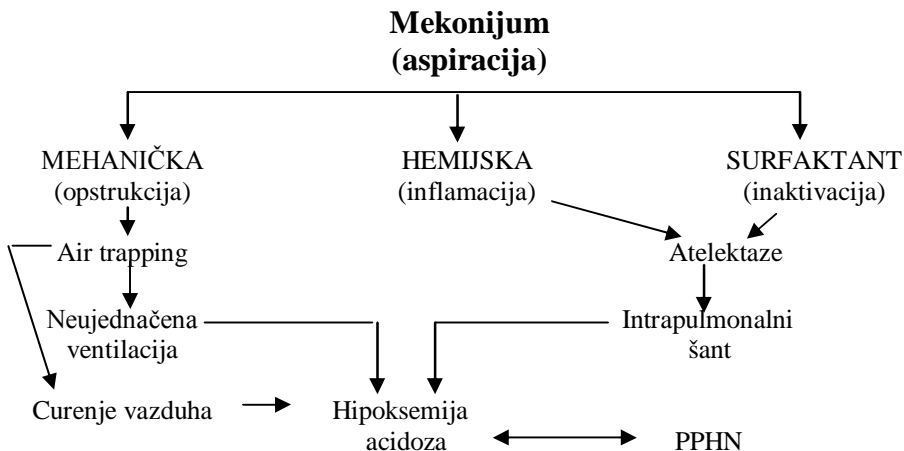
### INCIDENCIJA

- 2/1000 živorođene dece godišnje;
- Mortalitet obolele novorođenčadi >10%.

### ETIOLOGIJA

- Hipoksijsko -ishemijski fetalni distres

### PATOFIZIOLOGIJA





### **Mekonijum u plućima ima sledeće efekte:**

- Mehanički: delimična ili potpuna opstrukcija disajnih puteva, hiperinflacija, atelektaza;
- Hemijski: pneumonitis, klasična inflamacijska reakcija.

### **KLINIČKA SLIKA**

- Terminsko ili postterminsko novorođenče;
- Koža i nokti prebojeni žuto-zelenim pigmentom;
- Znaci teškog RDS-a;
- Klinički znaci hipoksijsko ishemijske encefalopatije (HIE).

### **DIJAGNOZA**

- Anamneza - perinatalna asfiksija (podatak o zeleno prebojenoj plodovoj vodi).
- Klinička slika;
- Laboratorijske analize:
  - Gasne analize krvi (hipoksemija, hiperkapnija, acidoza);
  - Elektroliti seruma;
  - Krvna slika;
  - Bakteriološka obrada (hemokultura, koprokultura, trahealni aspirat, brisevi);
- Rtg pluća
  - Karakteristična hiperinflacija sa zaravnjenom dijafragmom, grubi mrljasti infiltrati nepravilnog oblika, znaci povećane količine tečnosti u plućima);
  - Nekad je prisutan pneumotoraks ili pneumomedijastinum.
- EHO srca
- Test hiperoksije i test hiperoksije-hiperventilacije



- Test hiperoksije pozitivan kod MAS-a; negativan kod PPHN i USM;
- Test hiperoksije-hiperventilacije pozitivan, potvrđuje udruženost MAS-a i PPHN; negativan kod USM.
- Određivanje pre i postduktalne razlike PaO<sub>2</sub>.

## **TERAPIJA**

- Postupci u porođajnoj sali:
  - Uklanjanje mekonijuma iz početnih delova respiratornog trakta (nos, ždrela, usta), pre prvog udaha;
  - Po potrebi vuzualizacija glasnih žica, intubacija i aspiracija, u slučaju:
    - Fetalnog distresa (prenatalno);
    - Izostale aspiracije pre prvog udaha;
    - Prisustva guste, gromuljičaste plodove vode;
    - Depresije CNS-a.
- Lečenje novorođenčeta na OIN:
  - Opšte terapijske mere:
    - Toaleta respiratornog trakta;
    - Oksigenoterapija;
    - Korekcija metaboličkih i acido-baznih poremećaja.
  - Specifične terapijske mere:
    - Primena mehaničke ventilacije uz individualno određivanje parametra (relativno dug ekspirijum, visoka frekvencija, niži PEEP);
    - Surfaktant;
    - Antibiotička terapija;
    - Kortikosteroidi.

## **KOMPLIKACIJE**

- Rane: hemodinamski poremećaji po tipu PPHN, pneumotoraks, pneumomediastinum, infekcija;
- Kasne: BPD i razni oblici hiperreaktivnosti bronhijalnog stabla.



## **PREVENCIJA**

- Identifikacija trudnica sa povećanim rizikom od hipoksičnog fetalnog distresa;
- Adekvatan perinatološki pristup.

## **LITERATURA**

1. Committee on neonatal ventilation (meconium) chest compressions: Guidelines proposed at the 1992 National Conference of cardiopulmonary Resuscitation and emergency cardiac care. J A M A 1992; 268:2276-91.
2. Fanaroff AA, Martin RJ. Neonatal-Perinatal Medicine. 6 th ed. St. Louis: Mosby; 1997.
3. Katz VL, Bowes WA: Meconium aspiration syndrome: Reflection on a myrky subject. Am J Obstet Gynecol; 1992;166:171-83.
4. Ng PC: Dexamethason in meconium aspiration. Eur J Pediatr 1995; 154:754.
5. Wiswell ET, Bent CR: Meconium staining and the meconium aspiration syndrome-unresolved issues. Pediatr Clin North Am. 1933; 40:955-81.