



RAZVOJNI POREMEĆAJ KUKA

Slavica Simić

DEFINICIJA

Razvojni poremećaj kuka (RPK) je regionalna hipoplazija mezodermalnih struktura koksofemoralnog segmenta sa insuficijencijom krova čašice i lateralizacijom, odnosno, kranijalizacijom epifiza femura.

Manifestuje se kao iščašenje kod dece, a kao artroza kod odraslih.

INCIDENCIJA

- Razvojni poremećaj kuka je najčešća mana sistema za kretanje u dečijem uzrastu;
- U novorođenačkoj populaciji kreće se u rasponu 0,47% - 1% slučajeva;
- U našoj zemlji učestalost RPK iznosi 0,5% - 34,81% novorođenčadi;
- Četiri do deset puta su češće zahvaćene osobe ženskog pola.

ETIOLOGIJA

Endogeni faktori

(Genska teorija)

- Displazija acetabuluma;
- Povećana anteverzija vrata i glave femura;
- Labavost kapsule zgloba kuka:
 - U okviru generalizovane hiperelastičnosti svih zglobova (Sy Ehlers Danlos);
 - Sekundarna elongacija kapsule izazvana luksacijom.



Egzogeni faktori

(Mehanička teorija)

- Intrauterusni faktori (tri luksantne fetalne pozicije):
 - Ekstenzija, odnosno hiperekstenzija kolena i spoljna rotacija kukova;
 - Polufleksija kolena i spoljna rotacija kukova;
 - Hiperfleksija kolena uz neutralnu rotaciju kukova (ali pojačana anteverzija vrata i glave femura kao ekvivalent spoljnoj rotaciji).
- Peripartalni faktori;
- Postnatalni faktori.

PATOGENEZA

- U dečijem uzrastu su hipoplazija i subluksacija često asimptomatske;
- U nastanku luksacije bitna su dva faktora:
 - Malpozicija femura (glava femura nije orijentisana prema dnu acetabuluma);
 - Ekspulzivna sila (izbacuje glavu femura iz acetabuluma).

* Polovina nestabilnih kukova spontano se stabilizuje.

* Sreće se i odložen razvoj poremećaja koji je često provociran spoljnim faktorima.

DIJAGNOZA

1. ZNACI RIZIKA

* Upozoravaju kliničara na mogućnost postojanja RPK.

- Pozitivna porodična anamneza za RPK ili artrozu;
- Karlični porođaj;



- Oligohidramnion;
- Hiperabdukcija kuka (> od 90°);
- Tortikolis ili samo skraćen i otečen sterokleidomastoidni mišić;
- Deformacija stopala, naročito pes metatarsus aductus.

2. KLINIČKI ZNACI

* Traže se pri prvom ali i pri svakom sledećem pregledu novorođenčeta i odojčeta.

* Pri pregledu dete leži na leđima na čvrstoj podlozi.

- Ograničena abdukcija (ugao < 45° kod novorođenčeta i < 60° kod odojčeta) pri fleksiji nogu u kolenu i kuku od po 90°;
- Znaci preskakanja u kuku:
 - ORTOLANIJEV ZNAK (pozitivan repozicioni preskok), jeste vraćanje iščašene glave femura u acetabulum;
 - Ukazuje na nestabilan reduktabilan kuk;
 - Izvođenje: flektirane natkolenice u kolenu i kuku obuhvate se šakom sa palčevima na unutrašnjoj strani kolena, a srednjim prstima pod velikim trohanterima. Pri abdukcovanju natkolenica srednjim prstima se potiskuju veliki trohanteri u ventralnom smeru;
 - PALMENOV ZNAK (pozitivan luksacioni preskok), jeste prelazak glave femura preko displastičnog zadnjeg ruba acetabuluma;
 - Ukazuje na nestabilan luksabilan kuk;
 - Izvođenje: natkolenice deteta i ruke ispitivača su u istom položaju kao za Ortolanijev znak. Pri adukciji natkolenica vrši se aksijalni pritisak preko flektiranog kolena.
- Denivelirana kolena pri fleksiji natkolenica od 90° ukazuju na jednostranu luksaciju;
- Poniranje femura ukazuje na kompletnu luksaciju.



3. ULTRASONOGRAFIJA

- Metodu ultrasonografskog ispitivanja kuka ustanovio je Graf;
- Dete se pregleda u posebnoj ležaljci, u bočnom položaju;
- Koriste se linearne sonde 7,5 - 5 MHz.

Indikacije

- Svako novorođenče (primarni UZ skrining kukova);
- Svako odojče (sekundarni UZ skrining kukova).

Prednosti

- Jedino ovom metodom moguće je kod novorođenčeta dijagnostikovati klinički latentnu primarnu acetabularnu displaziju kuka;
- Odlična procena koštanih i hrskavičavih struktura;
- Talasi frekvence najviše do 7,5 MHz su neškodljivi;
- Pregled traje kratko;
- Pregled se može često ponavljati u toku lečenja;
- Mobilnost aparata dozvoljava pregled u najranijem uzrastu (u porodilištu).

Ograničenja

UZ talasi ne prodiru kroz kosti pa je primena ograničena na uzrast 8-10 meseci života.

- Osnova za procenu stabilnosti i razvijenosti zgloba kuka na sonogramu po Grafu je:
 - Odnos između epifize femura i acetabuluma;
 - Određivanje ugaonih parametara koštanog i hrskavičavog dela krova čašice.

Procena je

- Morfološka:
 - Oblik lateralnog izbočenja labruma;
 - Oblik koštanog i hrskavičavog dela acetabuluma;
 - Oblik i položaj osifikacionog jezgra proksimalne epifize femura.



- Morfometrijska:
 - Acetabularni indeksi su uglovi;
 - Alfa - za koštani deo acetabuluma;
 - Beta - za hrskavičavi deo acetabuluma.
- Merenjem dva osnovna ugla na sonogramu može se izvršiti precizna kategorizacija RPK od I do IV tipa kuka.

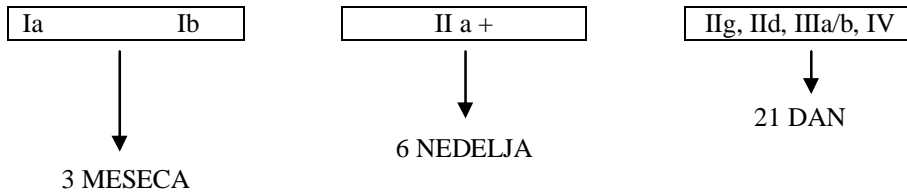
Ultrazvučna klasifikacija kuka i opis nalaza po Grafu

TIP	Koštano oblikovanje acetabuluma	Koštano izbočenje	Hrskavični deo krova acetabuluma	α	β	Postupak
I a	dobro	pravougaono	uzan pokriva glavu femura	$> 60^\circ$	$< 50^\circ$	
I b "prelazni oblik"	dobro	zaobljeno	širok pokriva glavu femura	$> 60^\circ$	$> 55^\circ$	UZ praćenje
II a + zakasnela fiziološka osifikacija do 6 nedelja	zadovoljava	okruglo	širok pokriva glavu femura	$50 - 59^\circ$	$> 55^\circ$	UZ praćenje
II a - zakasnela osifikacija do 3 m	nedovoljno	okruglo	širok pokriva glavu femura	$50 - 59^\circ$	$> 55^\circ$	lečenje
II b zakasnela osifikacija od 3 m	nedovoljno	okruglo	širok pokriva glavu femura	$50 - 59^\circ$	$> 55^\circ$	lečenje
II g (c) ugrožen ili kritičan kuk	nedovoljno	okruglo	širok pokriva glavu femura	$43 - 49^\circ$	$70 - 77^\circ$	lečenje
II d ekscentrični kuk	slabo	okruglo do strmo	potisnut	$43 - 49^\circ$	$> 77^\circ$	lečenje
III a decentrirani kuk	loše	strmo	potisnut bez strukturalnih promena	$< 43^\circ$	$> 77^\circ$	lečenje
III b decentrirani kuk	loše	strmo	potisnut sa strukturalnim promenama	$< 43^\circ$	$> 77^\circ$	lečenje
IV luksirani kuk	loše	strmo	potisnut	$< 43^\circ$	$> 77^\circ$	lečenje

* Za svaki tip kuka je utvrđen tretman i vreme između neophodnih kontrolnih pregleda.



Šema kontrolnih UZ pregleda u toku praćenja RPK u prva tri meseca, po Graf-u



4. RADIOGRAFIJA KARLICE

Ograničenja

- Hrskavice se ne vide na snimku;
- Luksabilan kuk može biti u redukovanom položaju;
- Izolovana zadnja luksacija na AP snimku se ne vidi;
- Može se primeniti kasno iz aspekta izlečenja RPK bez jatrogenih oštećenja.

5. ARTROGRAFIJA KUKA

- Daje dobar uvid u strukturu zgloba kuka, ali se agresivnost metode ne može zanemariti.

6. NUKLEARNA MAGNETNA REZONANCA (NMR)

- Ima veliku moć razlučivanja, ali pregled dugo traje, obavezna je imobilizacija i premedikacija.

TERAPIJA

NEOPERATIVNA

Primenjuje se kod:

- Novorođenčadi;
- Odojčadi;
- Male dece do 18 meseci života.



Napomena:

- * Treba započeti što ranije (u porodilištu), jer je tada najuspešnije.
- * Mora biti atraumatsko zbog vulnerabilnosti anatomskih struktura zgloba.
- * Prednost imaju dinamičke nenasilne metode:

1. Terapijske abdukcione gaćice

Omogućavaju

- Relaksaciju mišića;
- Abdukciono - rotatorne pokrete koji dovode do autorepozicije iščašenja;
- Održavaju fleksiono - abdukcioni položaj natkolenica.

- * Uz terapijske abdukcione gaćice neophodno je široko povijanje i abdukcione vežbe.

Indikacije

- Klinički znak RPK kod novorođenčeta;
- Znak rizika praćen UZ nalazom IIa - i težim.

Kontrola

- Ultrazvučna;
- U V mesecu života potrebna je Rtg.

- * Ako je postignuta normalizacija, dalja terapija nije potrebna.
- * Ako zglob nije stabilizovan posle četiri nedelje primene terapijskih gaćica prelazi se na lečenje Pavlikovim remenima.

2. Pavlikovi remeni

Omogućavaju

- Nenasilnu repoziciju glave femura;
- Dinamičku stimulaciju razvoja zglobnih elemenata.

Ograničavaju

- Ekstenziju;
- Adukciju.



Indikacije

- Primarno lečenje RPK kod odojčadi;
- Intenzifikacija neuspešnog lečenja kod novorođenčadi;
- Produženo lečenje posle repozicije ili stabilizacije postignute drugom metodom;
- Primarno lečenje novorođenčeta sa visokim rizikom:
 - Pozitivna porodična anamneza;
 - Pozitivan klinički nalaz;
 - Pozitivan UZ nalaz II D ili G i teži.

Kontrola

- Ultrazvučna;
 - U 6. mesecu života obavezna je Rtg.
- * Ako se za četiri nedelje postigne repozicija, lečenje Pavlikovim remenima se nastavlja do šest meseci života.
- * Ako se ne postigne repozicija, prelazi se na lečenje kontinuiranom trakcijom.
- * Ako je repozicija nestabilna posle kratkotrajne imobilizacije do stabilizacije kuka, vraća se na produženo lečenje Pavlikovim remenima.

3. Savitljiva, plastična šina po fon Rozen-u

Omogućava stabilizaciju repozicije bez potpune imobilizacije.
Aplikuje se samo u reponiranom položaju

Indikacije

- Mlađe odojče sa nestabilnom repozicijom.
- * Po stabilizaciji se prelazi na produženo lečenje Pavlikovim remenima.

4. Kontinuirana trakcija

Omogućava progresivno istezanje skraćenih mekih tkiva.
Dovodi glavu femura do acetabuluma uz postepenu adaptaciju krvnih sudova.



Indikacije

- Odojčad kod koje se dinamičkim metodama ne postiže repozicija luksacije;
- Početno lečenje u dece do 18. meseca života.

5. Imobilizacija

- Stimuliše meke strukture koje drže zglobne elemente u stalnom kontaktu;
- Mora se izvesti u “humanom položaju” (natkolenice u abdukciji 45-60o i fleksiji do 100o uz neutralnu rotaciju).

Indikacije

- Nestabilna repozicija postignuta prethodnim terapijskim metodama

Terapijska šema RPK

SONOGRAFSKA KLASIFIKACIJA	PERIOD NOVOROĐENČETA	PERIOD MLADEG ODOJČETA	
		1 - 3 meseca	4 - 6 meseci
1. NORMALAN KUK Ia Ib	abdukciono povijanje	→	→
2. RIZIČAN KUK I Ia +, IIa -, IIb	terapijske gaćice “B”, “C”	→	→
3. NESTABILAN KUK C, D	Pavlikovi remeni	→	→
4. DISLOCIRAN KUK IIIa, IIIb IV	Pavlikovi remeni abdukcijaska šina	hospitalizacija, trakcija-tenotomija repozicija, abdukciona ortoza gipsani zavoj	→



OPERATIVNO LEČENJE

Pripada dečijem ortopedu.

Posledica

- Kasnog otkrivanja i neadekvatnog lečenja RPK je postredukciona avaskularna nekroza kuka (AVN ili osteohondritis kuka).

Prevenција AVN

- Otkrivanje i lečenje RPK pre 3. meseca života jer je tada rizik od AVN najmanji;
- Korektno hirurško lečenje RPK:
 - Preredukciona trakcija kod sublukzacije i luksacije traje tri nedelje;
 - Trakcija mora biti pouzdana;
 - Redukcija mora biti nežna, najbolje u opštoj anesteziji;
 - Abdukcija se ne sme izvoditi rigidnim aparatima;
 - Abdukcija mora biti u “humanom položaju”.

PREVENCIJA RPK

Savremen pristup RPK podrazumeva “triplu prevenciju”:

- Rano otkrivanje početnog poremećaja u novorođenčeta;
- Profilaktično stimulisanje pravilnog razvoja univerzalnim abdukcionim povijanjem;
- Otkrivanje odloženog razvojnog poremećaja u odojčeta.

Ostale mere prevencije

- Izbegavanje trakcije za noge pri ekstrakciji ploda u porođaju;
- Izbegavanje suspenzije za nogu prilikom reanimacije;



- Izbegavanje merenja dužine novorođenčeta u položaju sa potpuno ispruženim nogama;
- Izbegavanje ležanja u položaju na boku jer potiskivanje femura u adukcioni položaj anulira efekat širokog povijanja;
- široko povijanje:
 - Održava kukove u lakoj fleksiji i abdukciji;
 - Pruža slobodu svih pokreta sem pune ekstenzije i adukcije;
 - Primenjuje se od rođenja do prohodavanja deteta.

LITERATURA

1. Alexiev A.V. Ultrasonografic monitoring of the treatment of developmental dysplasia of the hip with Public Harness. Acta Ortopedica Iugoslavica 2000; XXXI; 1-2 : 41-49.
2. Cristea S., Popescu M., Antonescu D. Peculiarities of prostetic replacements of hips with high sited congenital dysplasia. Acta Ortopedica Iugoslavica 2001; XXXI; 1-2 : 91-95.
3. Cristeas. Clinical and ultrasaund screening for DDH. Acta Ortopedica Iugoslavica 2000; XXXI; 1-2 : 69-72.
4. Đorić I., Stojimirović D., Vukašinović Z. Postredukциони osteohondritis kuka - Avaskularna nekroza - Rano vaskularno oštećenje kuka i njegove posledice. Acta Orthopedica Iugoslavica 1992; XXIII; 1-2: 13-20.
5. Klisić P., Pajić D. Razvojni poremećaj kuka u novorođenčeta i odojčeta. Gornji Milanovac: Dečje novine; 1991.



6. Pajić D. Ultrazvučna dijagnostika razvojnog poremećaja kuka. Novi Sad: "Stylos" DOO; 1999.
7. Pajić D., Vukašinović Z., Pajić M. Savremeni dinamički pristup u ultrazvučnom otkrivanju i praćenju razvojnog poremećaja kuka kod novorođene dece i odojčadi. Acta Orthop. Jugosl 1998; XXIX; 1: 11-31.
8. Sušić G. Koštani metabolizam u detinjstvu - skelet za budućnost. Acta Orthop. Jugosl 1999; XXX; 2 : 91-94.
9. Vukašinović Z., Đorić I. Čobeljić G. i ost. Razvojni poremećaji kuka. U Oboljenja dečijeg kuka. Vukašinović Z. Ed. 59-78. Beograd: Specijalno ortopedsko-hirurška bolnica "Banjica"; 1994.
10. Zlatić M., Đorić I. Dečja ortopedija. Beograd: Institut za ortopedsko-hirurške bolesti "Banjica" Beograd; 1999.